

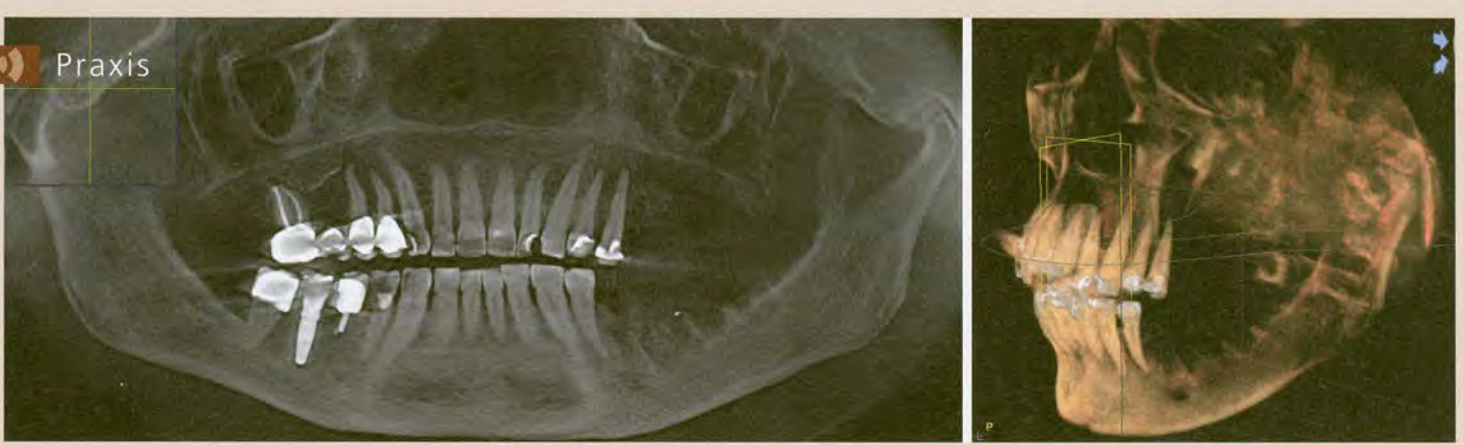

Abb. 1a u. b: Knochendestruktion durch ein Plattenepithelkarzinom im linken Oberkiefer. a) Aus DVT generierte Panoramaansicht. b) 3D-Ansicht desselben Patienten.

Indikationen der Volumentomographie heute

► Peter A. Ehrl

Indizes: Dreidimensionalität, Strahlenbelastung, Operationsplanung, Implantologie, Endodontie

Mehr als zehn Jahre nach ihrer Einführung in die Zahnmedizin hat die 3D-Diagnostik eine rasante Entwicklung erfahren. Sie ist der zweidimensionalen Röntgentechnik hinsichtlich der Aussagekraft heute in den meisten Fällen überlegen. Insofern könnte man schlussfolgern, dass es keine Kontraindikationen gibt. Nimmt man nur die Aussagekraft als Maßstab, so ist dies weitgehend richtig. Dennoch gibt es verschiedene Argumente, auf die 3D-Diagnostik bzw. die Digitale Volumentomographie (DVT) noch zu verzichten. Allerdings beruhen diese Ausnahmen auf einem Entwicklungsrückstand, der sich bei einer zukünftig ebenso rasant verlaufenden Weiterentwicklung mittelfristig auflösen dürfte. Es erscheint daher nicht richtig, von Indikationen und Kontraindikationen zu sprechen. Man sollte eher von sicheren und noch nicht sicheren Anwendungsbereichen oder aktuellen Anwendungseinschränkungen sprechen.

Anwendungsbereiche nach Fachbereichen

Oralchirurgie

Wo immer es die Möglichkeit gibt, wird in der Traumatologie die dritte Dimension gefordert. Insofern ist vom Zahntrauma mit der Beurteilung der Zahnwurzel und des Alveolarfortsatzes und deren Mikrofrakturen bis hin zu Kiefer- und Mittelgesichtsfrakturen die 3D-Diagnostik der Standard. Die dreidimensionale Beurteilung apikaler Veränderungen und Zysten sowie insgesamt raumfordernder Prozesse im knöchernen Bereich ist der zweidimensionalen weit überlegen. Die genaue Lokalisation der Veränderung hilft, Operationsentscheidungen und Vorgehenswei-

sen essenziell zu verbessern, und ist daher für die Patienten von hohem Interesse. Die Ausdehnung von Neoplasien im Hartgewebsbereich lässt sich mit größerer Zuverlässigkeit erfassen. Bei Verdacht auf Speichelsteine ist die DVT heute die einzig sinnvolle Röntgendiagnostik, Erfahrungen der Gangdiagnostik mit kontrastgebenden Verfahren sind bisher nicht publiziert. Die Diagnostik der Nebenhöhlen ist eine Domäne der DVT, die mittlerweile auch von HNO-Ärzten gesehen wird. Umso wichtiger ist die Überlegenheit der Beurteilung im Recessus alveolaris bei apikalen Prozessen in diesem Bereich oder der Planung bzw. Beurteilung implantologischer und augmentativer Maßnahmen wie z.B. der Sinuselevation.

Parodontologie

Aus der Parodontologie liegen bisher wenig Publikationen vor. Dies überrascht, da die dreidimensionale Beurteilung der periradikulären Situation von hoher Bedeutung in der Parodontaltherapie ist und bei zweidimensionaler Darstellung oft erst intraoperativ die exakte Beurteilung und zuweilen auch Therapieentscheidung möglich ist. Man denkt hier zuerst an die Problematik mehrwurzeliger Zähne, doch auch bei der Beurteilung der oberen Front – bei der sowohl die Panoramaschichtaufnahme als auch noch mehr das Summationsbild der Zahnfilme nur unzulängliche Informationen liefern – ist die DVT überlegen. Es bleibt zu wünschen, dass sich die Parodontologie bald intensiver diesem Thema widmet. In Erinnerung ist, wie man in diesem Bereich aus radiologisch unverständlichen Gründen lange an der Zahnfilmdiagnostik festhielt. Den Erkenntnisgewinn, den man damals fälschlicherweise in die Darstellung interpretierte, hat man nun in der 3D-Aufnahme tatsächlich.

Endodontie

Hier werden radiologisch vor allem die Wurzellänge und -topologie erfasst und die Therapie kontrolliert. Die sogenannte Messaufnahme wird heute immer häufiger durch Widerstandsmessungen ersetzt und bei der Kontrolle der Wurzelfüllung ist eine zweidimensionale Aufnahme in der Regel angemessener. Indikationen für eine 3D-Diagnostik sind hier apikale Prozesse, deren Lokalisation im 2D-Bild nur ungenügend möglich ist – ein Faktor, der therapieentscheidend sein kann, also in primärem Interesse des Patienten liegt. Bei mehrwurzeligen Zähnen, insbesondere ab drei Wurzelkanälen, ist die 3D-Diagnostik klar überlegen, denn sie erlaubt eine eindeutige Darstellung komplizierter Wurzelstrukturen. Möglicherweise betroffene Nachbarstrukturen wie z.B. die Schleimhaut des Sinus maxillaris oder der N. alv. inferior können mit der DVT exakt beurteilt werden.

Implantologie

3D-Diagnostik ist heute in der Implantologie unumstritten. Gab es 2002 noch die Empfehlung nur für die Defektklasse 4 (Hirsch et al.), so sahen bereits 2003 80 % der implantologisch tätigen Zahnärzte eine Indikation bei schwierigeren Fragestellungen, immerhin 65 % nutzten die Technik schon damals regelmäßig. Heute wissen wir, dass selbst bei vermeintlich einfachen Einzelimplantationen die 3D-Technik überraschende Ergebnisse liefern kann und überlegen ist. Im vergangenen Jahrzehnt wurde umfangreich über Fehlinterpretationen berichtet, die zu Komplikationen führten, sodass schon aus forensischen Gründen heute eine DVT-Aufnahme vor einer Implantation zu empfehlen ist. Die Möglichkeit, virtuell zu implantieren, ist bei Vorliegen der Daten dann nur ein logischer Schritt, der ebenfalls nicht mehr fehlen sollte. Programme, die dies heute in Mi-

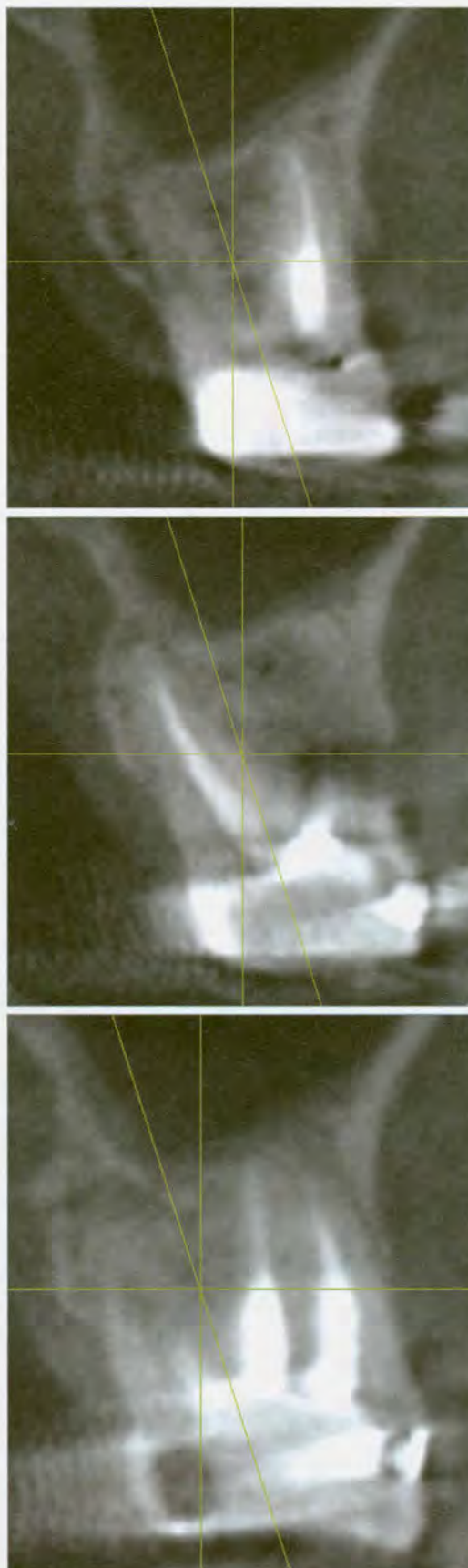

Abb. 2a–c: Kontrolle eines endodontisch versorgten Zahnes in Regio 27. Der Patient hat Beschwerden.
a) Distobukkale Wurzel.
b) Palatinale Wurzel.
c) Zwei mesiobukkale Wurzeln.

nutenschnelle ermöglichen, haben das zusätzlich erleichtert. Kontrovers zu diskutieren ist, in welchem Umfang Operationshilfen bzw. Bohrschablonen anzuwenden sind. Hier sollte fallbezogen abgewogen werden, welcher Aufwand letztlich sinnvoll ist. Diese Entscheidung kann nur beim behandelnden Implantologen liegen, da die Variabilität der Befunde zu groß ist. Eine Vielzahl von Programmen ist heute auf dem Markt. Da man viel Zeit damit verbringen wird, sollte die Auswahl gewissenhaft erfolgen. Die Implantatnavigation hat sich aus verschiedenen Gründen nicht durchsetzen können. Zuweilen wird übersehen, dass auch eine virtuelle Planung fehlerbehaftet sein kann. Auch diese muss professionell gelernt und umgesetzt werden. Der Erfolg kommt auch hier nicht von selbst. Mit der Zunahme implantologischer Behandlungen gewinnt die Beurteilung gesetzter Implantate wachsende Bedeutung. Die Beurteilung des Implantat-Knochen-Kontaktbereiches ist mittlerweile visuell deutlich verbessert, es ist jedoch zu berücksichtigen,

dass diese Verbesserung virtuell ist und keine exakte Beurteilung um metallische Körper erlaubt. Für die Beurteilung größerer Knochendefekte, Kraterbildungen, Stellungsfehler sowie Reaktionen in der Nebenhöhle ist die dreidimensionale Beurteilung unverzichtbar.

Kieferorthopädie

Hier werden Zähne im dreidimensionalen Raum bewegt, es liegt also nahe, die Volumentomographie anzuwenden. Obwohl seit langem angekündigt, hat sich jedoch noch kein im täglichen Gebrauch anwendbares Programm etablieren können. Die Vorstellung, eine gesamte kieferorthopädische Therapie volumentomographisch zu begleiten, mag den technisch Begeisterten gefallen. Aber die meisten Befunde sind genauso durch Modelldiagnostik zu verfolgen, da sich das diagnostische Substrat ja nicht im Verborgenen befindet. Für die DVT verbleiben die Basisdiagnostik zu Therapiebeginn, die Zwischendi-

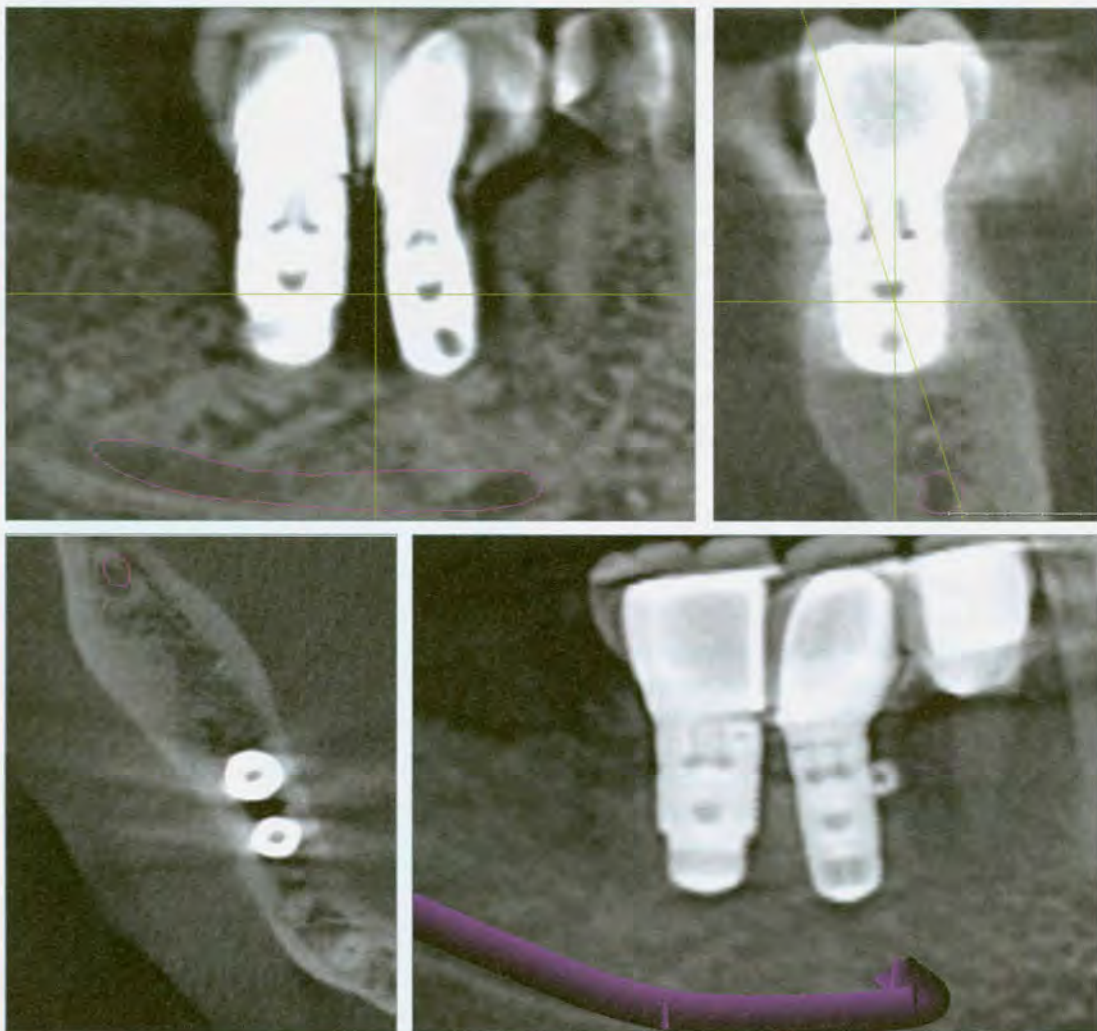


Abb. 3a–d: Implantatkontrolle zur Verdeutlichung der Darstellungsprobleme um Metallkörper. a) Es ist eine periimplantäre Transluzenz insbesondere interimplantär zu erkennen. b) Der Querschnitt zeigt keine transluzente Zone im Sinne eines Knochenabbaus. c) Der Horizontalschnitt zeigt nur interimplantär eine Transluzenz. d) Ein dünner Schnitt zeigt im gleichen Bereich wie bei Darstellung a) einen opaken, knochenadäquaten Bereich. Die Bildsequenz zeigt, wie wichtig es ist, digitale 3D-Aufnahmen richtig zu interpretieren (Sachkundenachweis).

agnostik bei schlechtem Verlauf insbesondere mit Verdacht auf Bewegungshindernisse sowie die Beurteilung pathologischer, kieferorthopädisch induzierter Parodontal- und Gelenkerkrankungen.

Funktionsbedingte Erkrankung

Die Beurteilung von Gelenkveränderungen (arthritisch, arthrotisch, traumatisch, rheumatisch, hyperplastisch, neoplastisch) mithilfe der DVT im Hartgewebereich ist eindeutig den anderen Methoden überlegen. Die Sammlung und Gliederung der jetzt genauer erfassbaren Befunde steht noch am Anfang. Auf noch unsicherem Fundament steht die Aussagekraft hinsichtlich therapeutischer Entscheidungen.

Komplexe Krankheitsbilder, unklare Schmerzen und Patienten mit hohem Informationsbedarf

Patienten mit komplexen Krankheitsbildern und unklaren Schmerzen haben oft einen langen Leidensweg hinter sich. Für sie stellt die DVT eine sehr große Hilfe dar, da sie eine weitaus umfassendere Befunderhebung erlaubt als bisherige Methoden. Man darf die Methode jedoch auch nicht überbewerten. Nicht immer wird man neue Erkenntnisse finden, aber man wird die Situation genauer beurteilen können oder Verdachtsdiagnosen zumindest besser ausschließen können. Letzteres ist insbesondere bei dieser Patientengruppe von Bedeutung, bei der psychosomatische Befunde eine Rolle spielen können. Die Hauptbedeutung liegt hier in einer besseren Dokumentation. Die Erfahrung (Statistiken sind hier wegen geringer Fallzahlen und komplexer Fragestellungen nicht möglich!) zeigt, dass mit anderen Methoden unentdeckte apikale Prozesse aufgrund der größeren Genauigkeit mit der DVT besser beurteilt werden können. Zunehmend wünschen auch Patienten aus einem besonders hohen Informationsbedarf heraus und in Kenntnis der neuen Möglichkeiten eine dreidimensionale Diagnostik. Dabei muss keine Hypochondrie vorliegen, eine ärztliche Abwägung anhand vorliegender klinischer Befunde und röntgenologischer Vorbefunde ist dann sicher sinnvoll. Eine generelle Verweigerung halte ich aus ethischen Gründen nicht für vertretbar.

Anwendungseinschränkungen

Auswertungsgenauigkeit

Die Genauigkeit findet ihre Grenze in der Auflösung des benutzten Gerätes. Sie sollte sich heute in einem Bereich von 0,08 bis 0,3 mm Voxelkantenlänge bewegen. Darüber hinaus spielt jedoch auch die Bildqualität des verwendeten Systems eine Rolle. Problematisch ist die Beurteilung um metallische Körper wie z.B. Kronen oder metallhaltige Füllungen. Die Beurteilung von Weichteilveränderungen ist kaum möglich, mit Ausnahme von Veränderungen in den Nebenhöhlen.

Strahlendosis

Die Dosis einer volumentomographischen Aufnahme bewegt sich geräte- und volumenabhängig heute zwischen 13 und 130 µSv, meist wohl in einem Bereich um die 50 µSv. Eine digitale Panoramaschichtaufnahme ist heute mit 6,4 µSv möglich, eine analoge mit ca. 26,0 µSv. Ein Vergleich ist daher heute durch die großen Un-

terschiede der Geräte schwer möglich. Beträgt die Dosis im günstigsten Fall das Doppelte (6,4/13), so kann sie im ungünstigsten Fall auch das 20-fache betragen (6,4/130). Dosisvergleiche können anhand eines anerkannten Verfahrens durchgeführt werden (ICRP 2007, Ludlow). Die häufigen Produktinnovationen lassen keine zeitnahen Untersuchungen zu. Für die Dosis spielen die Belichtungsdauer, die Strahlenpulsierung, die Sensorqualität und die Qualität der Optiken die Hauptrolle. Verbesserungen sind hier noch zu erwarten, sowohl in der Technik insgesamt als auch in der Wählbarkeit diagnostisch interessierender Areale, also definierter Volumina im speziellen Fall. Das von der Röntgenverordnung geforderte „ALARA“-Prinzip („as low as reasonably achievable“) ist dann erreichbar. Die Bedeutung der Strahlenbelastung für den Patienten ist also für die Entscheidung zu einer DVT-Aufnahme erheb-

Indikationen der Volumentomographie	Bewertung
Zahnhartsubstanz	
kariöse Defekte	-
interdentale Defekte ohne benachbarte Metalle	+
benachbarte Metalle	--
Oralchirurgie, MKG-Chirurgie	
Traumatologie	++
Weisheitszahnentfernung	+
Weisheitszahnentfernung mit Nerv-, NNH-Beziehung	++
raumfordernde Prozesse	+
Lokalisationen	++
Hartgewebsneoplasien	++
Weichgewebsneoplasien	--
Speichelsteine	++
Nebenhöhlendiagnostik	++
Orale Implantologie	
Standardimplantation	++
Bohrschablonenplanung	+
Augmentationen (Planung, Kontrolle)	++
Verlaufskontrolle bei Problemen	++
Standardkontrolle	-
Parodontologie	
Furkationsbeurteilung	++
Alveolarfortsatzbeurteilung in ungünstigen PSA-Bereichen (OK-Front, OK-Prämolaren)	+
Standarddiagnostik	-
Operationsplanung aufwendiger Fälle	+
Endodontie	
nicht eindeutige apikale Prozesse	+
ungünstige Wurzeltopologie insbes. bei mehrwurz. Zähnen	+
Reaktionen im Rec. alveolaris sinus max.	++
Instrumentenfrakturen	+
Instrumentendislokationen	++
Routineendodontie	-
Funktionelle Erkrankungen	
Kiefergelenkdiagnostik	+
Funktionsdiagnostik	--
Kieferorthopädie	
Basisdiagnostik zu Therapiebeginn	+
Verlaufsdagnostik	--
Misserfolgssuche	++
Sonstige	
Schmerzsyndrome	++
komplexe Krankheitsbilder	++
Bewertungskriterien – 3D ist:	
++ eindeutig überlegen, + vorzuziehen, - bietet keinen Vorteil, -- ist abzulehnen	

Tab. 1: Indikationen der Volumentomographie.

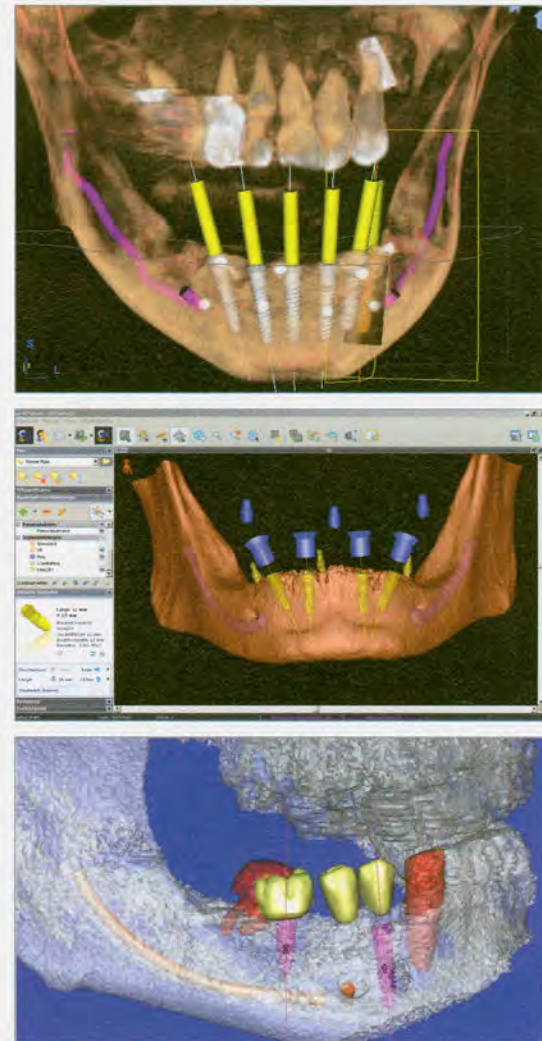


Abb. 4a–c: Drei Beispiele von Implantatplanungsprogrammen. a) SICAT®, 3D-Darstellung der Planung von sechs Implantaten interforaminal mit Darstellung des N. alv. inf. und der Bohrkanäle. b) SkyPlanX®-Planung von vier interforaminalen Implantaten. c) Simplant®-Planung einer verkürzten Zahnreihe im rechten Unterkiefer.

lich. Unter der Voraussetzung, ein sehr strahlenarmes Gerät zu benutzen und ein indikationsgerechtes Volumen wählen zu können, ist es möglich, sich nahe dem Bereich der analogen Panoramaschichtaufnahme zu bewegen. Diese Prämisse ergibt keine Indikationseinschränkung der DVT. Realistischerweise muss man einschränken, dass noch viele Geräte im Einsatz sind, die diese Möglichkeiten nicht bieten.

Zeitaufwand

Die Kosten einer Methode werden maßgeblich durch den zeitlichen Aufwand für den Arzt beeinflusst. Die Software bietet hier bedeutende Fortschritte an. Mussten früher einzelne Schnitte generiert und mit einem Zeitaufwand von häufig mehr als 30 Minuten zu einem Gesamtbild zusammengestellt werden, sind heute durch die dynamische Bildbetrachtung und die befundbezogene Dokumentation auch in schwierigen Fällen selten mehr als zehn Minuten erforderlich. Eine Implantatplanung ist mit geeigneter Software heute in wenigen Minuten möglich, auch chairside zur Demonstration beim Patienten. Zeitraubende und damit kostentreibende Indikationseinschränkungen dürften daher heute der Vergangenheit angehören. Durch die Vorteile einer gezielten und schnellen Befunddokumentation ermöglicht die DVT sogar, dieses Stiefkind einer regelmäßigen Dokumentation, wie es vor allem bei analogen Aufnahmen als professional neglect noch immer besteht, auf das Niveau zu heben, das ihm gebührt.

Fazit

Die dreidimensionale bildgebende Diagnostik bedarf noch einiger Entwicklungsschritte, wird aber mittelfristig die zweidimensionale Diagnostik Zug um Zug ersetzen, bis letztere am Ende einer Rechtfertigung bedarf. Die wichtigsten Schritte dazu sind eine verlässlich niedrige Strahlendosis bei hoher Auflösung sowie ein individuell wählbares, der Fragestellung angemessenes Volumen. Das größte Hemmnis dazu dürfte derzeit noch der hohe Investitionsbedarf und Aufwand sein, der nicht Gegenstand dieser Erörterung ist. Es darf jedoch der Hinweis nicht fehlen, dass die beste Röntgendiagnostik allein niemals ausreicht, dass diese nur in Kombination mit den anderen diagnostischen Mitteln sinnvoll ist und dass auch die besten technischen Voraussetzungen nicht jeden Fehler vermeiden lassen.

Weiterführende Literatur unter:
www.zp-aktuell.de/indikationen-dvt

DR. DR. PETER A. EHRL

Zahnärzte am Spreebogen
Alt-Moabit 98, 10559 Berlin
E-Mail: ehrl@denthouse.com
www.denthouse.com